CNR 2014
XII Congresso Nacional de Radiologia

Síndromes aórticos agudos

revisão pictórica dos seus aspetos imagiológicos em TC

OLIVEIRA, C.M.; COSTA, R.A.; ESTÊVÃO, A.

Serviço de Imagem Médica, Centro Hospitalar e Universitário de Coimbra, Faculdade de Medicina de Coimbra - Diretor: Prof. Dr. Filipe Caseiro-Alves

INTRODUÇÃO - Os síndromes aórticos agudos compõem uma variedade de patologias que colocam o doente em risco de vida se não diagnosticadas e tratadas atempadamente. Muitas vezes, manifestam-se clinicamente apenas como dor torácica e/ou abdominal excruciante, sendo a Tomografia Computorizada (TC) a técnica mais usada em contexto de urgência para diagnosticar e caracterizar a patologia responsável pelo quadro clínico de forma a proporcionar um tratamento mais célere e dirigido.

Síndromes aórticos agudos:

- Rutura de aneurisma aórtico;
- Disseção aguda da aorta;
- Hematoma intra-mural;
- Úlcera aterosclerótica penetrante.

Este póster pretende mostrar os principais aspetos imagiológicos em TC dos síndromes aórticos agudos, complementada com iconografia obtida a partir de TC's realizadas em contexto de urgência no CHUC.

Disseção da aorta

Separação espontânea da íntima e da adventícia devido à circulação de sangue na camada média por rutura da íntima, formando um falso lúmen. Classificadas segundo Tipo A e Tipo B de Stanford.

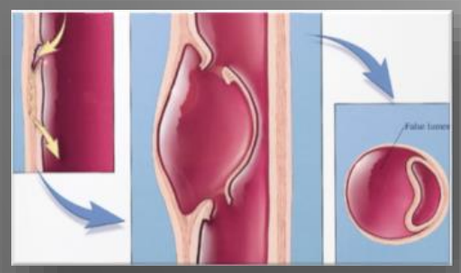

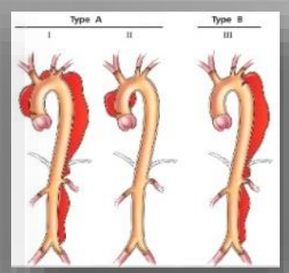

Stanford tipo A – 60 a 70% dos casos. Necessita de intervenção cirúrgica imediata.

Stanford tipo B – 30-40% dos casos. Tratamento conservador com anti hipertensores e tratamento endovascular.

Sinais de disseção em TC

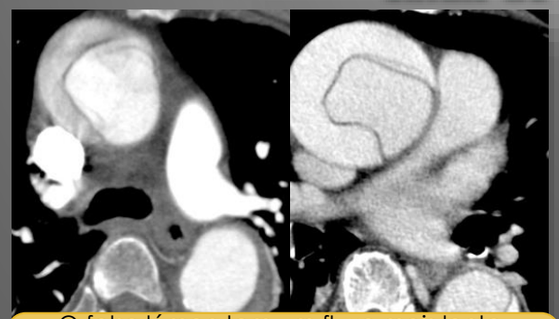

O falso lúmen tem um fluxo mais lento, contrastando menos numa primeira fase (A), podendo ficar mais contrastado numa fase tardia (B).

As calcificações da íntima encontram-se sempre no lúmen verdadeiro.

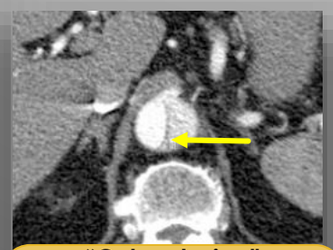

"Cobweb sign" hipodensidades lineares no falso lúmen que representam tecido conjuntivo ainda não totalmente dissecado.

Visualização do flap intimo-medial.

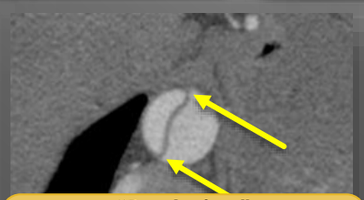

"Beak sign" ângulo agudo entre o flap intimo-medial e a parede externa do falso lúmen.

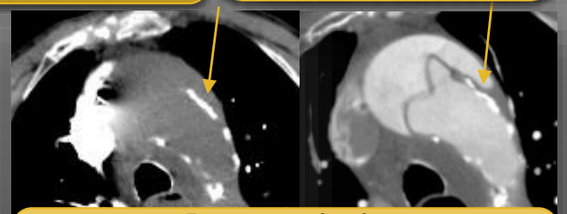

Tc sem contraste aumento da distância entre as calcificações da íntima e a parede aórtica externa.

Rutura de aneurisma

Hemorragia aguda coleção hiperdensa a rodear o aneurisma da aorta.

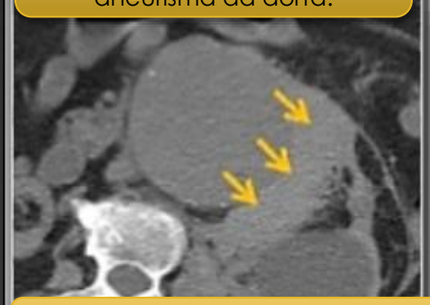

Desalinhamento das calcificações da íntima

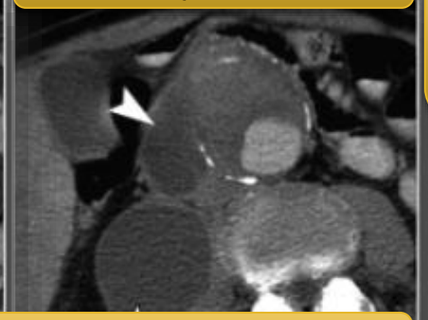

Rutura crónica "Draped aorta" apagamento do normal contorno posterior da aorta, ficando moldado pela vértebra adjacente.

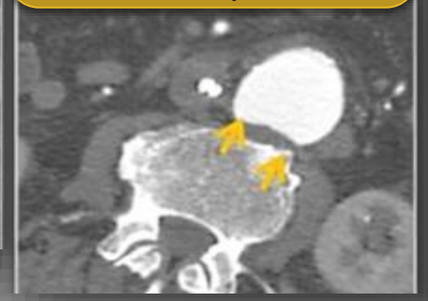

O sinal mais comum numa rutura é a formação de um **hematoma retroperitoneal** adjacente ao aneurisma.

Hematoma intra-mural

Resulta da rutura dos *vasa vasorum*, com consequente hemorragia no interior da camada média. Não apresenta disrupção da íntima. Os hematomas são classificados segundo Stanford, pois tanto podem regredir (30%) ou progredir para disseção aguda da aorta.

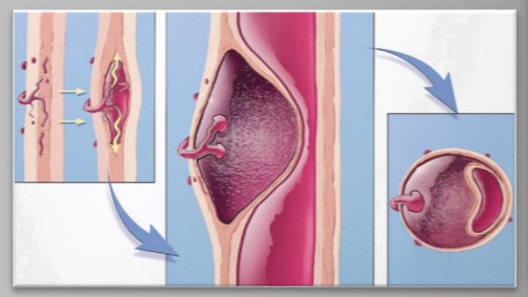

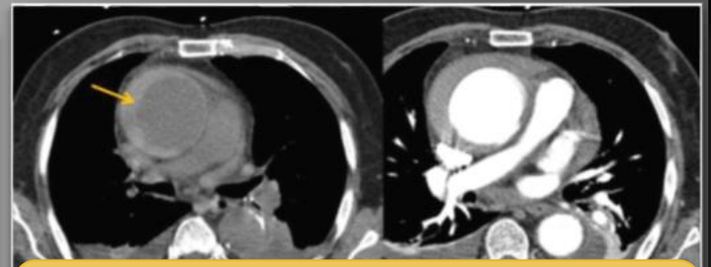

Imagem em crescente excêntrico espontaneamente hiperdensa (60-70UH), projetada externamente às calcificações da íntima, não realçando após CIV.

Úlcera aterosclerótica penetrante

Placa aterosclerótica que ulcera, destruindo a lâmina interna elástica e estendendo-se até a camada média. As placas ateromatosas encontram-se muitas vezes calcificadas, podendo esses focos de calcificação guiar o diagnóstico.

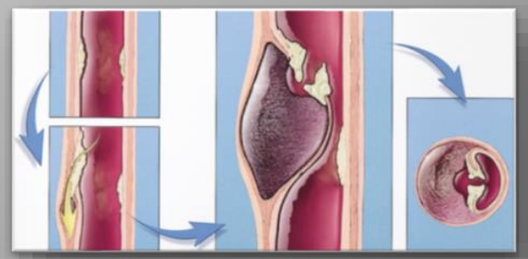

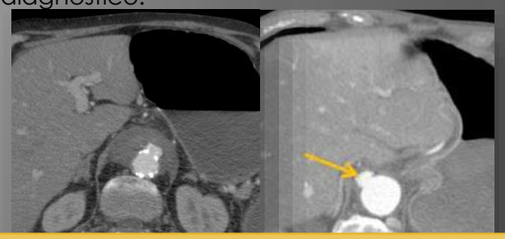

O produto de contraste preenche a úlcera, estendendo-se para além dos contornos da íntima.

CONCLUSÃO - O radiologista deve estar familiarizado com as diversas apresentações possíveis das síndromes aórticas agudas em TC. O seu correto diagnóstico e consequente classificação permitirão ao clínico programar o melhor tratamento para o doente.

Bibliografia: Brant, WE; Helms, C.; Fundaments of Diagnostic Radiology; 4ª Edição; Lippincott Williams & Wilkins, 2012; Agarwal PP, Chughtai A, Matzinger FR, Kazerooni EA. Multidetector CT of thoracic aortic aneurysms. Radiographics : a review publication of the Radiological Society of North America, Inc. 2009;29(2):537-52.; Chao CP, Walker TG, Kalva SP. Natural history and CT appearances of aortic intramural hematoma. Radiographics : a review publication of the Radiological Society of North America, Inc. 2009;29(3):791-804.; Macura KJ, Corl FM, Fishman EK, Bluemke DA. Pathogenesis in acute aortic syndromes: aortic aneurysm leak and rupture and traumatic aortic transection. AJR American journal of roentgenology. 2003;181(2):303-7.; Macura KJ, Corl FM, Fishman EK, Bluemke DA. Pathogenesis in acute aortic syndromes: aortic dissection, intramural hematoma, and penetrating atherosclerotic aortic ulcer. AJR American journal of roentgenology. 2003;181(2):309-16.